Über das Angioma arteriale racemosum des Gehirns.

Mit 2 Tafeln und 1 Figur im Text.

Inaugural-Dissertation

zur Erlangung der medizinischen Doktorwürde
vorgelegt der hohen medizinischen Fakultät
der Universität Rostock

von

Otto Leunenschloß
aus Aplerbeck i. Westf.

Jena
Gustav Fischer
1914.

Über das Angioma arteriale racemosum des Gehirns.

Mit 2 Tafeln und 1 Figur im Text.

Inaugural-Dissertation

zur Erlangung der medizinischen Doktorwürde
vorgelegt der hohen medizinischen Fakultät
der Universität Rostock

von

Otto Leunenschloß
aus Aplerbeck i. Westf.

ACAD. LUGD. BAT. BIBL.

Jena
Gustav Fischer
1914.

Gedruckt mit Genehmigung der Medizinischen Fakultät zu Rostock.

Referent: Herr Prof. Dr. Schwalbe.

Meinem lieben Vater.

Digitized by the Internet Archive
in 2026

https://archive.org/details/IA41553613_0048

Bei einer im August 1913 von Herrn Dr. Josephy, Assistenten am pathologischen Institut, vorgenommenen Sektion der Leiche eines 24jährigen jungen Mädchens fand sich ein Angioma arteriale racemosum der rechten Kleinhirnhemisphäre.

Sektionsprotokoll.

Schädelhöhle: Weiche Schädeldecken und knöchernes Schädeldach intakt. Dura gespannt, Sinus longitudinalis leer. Hemisphären gespannt. Piaödem mit einzelnen kleinen milchigen Trübungen. Piagefäße prall mit Blut gefüllt. Bei Herausnahme des Gehirns zeigt sich, daß die rechte Hemisphäre des Kleinhirns sehr fest in etwa 1-Markstückgroßer Ausdehnung mit der Dura verwachsen ist und sich von ihr nur gewaltsam lösen läßt. Der Knochen ist an dieser Stelle usuriert. Die Substanz des Kleinhirns zeigt hier (etwa mittlerer Teil der rechten Hemisphäre) eine eigenartige Veränderung. Die Nervensubstanz ist so gut wie ganz geschwunden. An ihrer Stelle liegt ein schwammiges Gewebe, das aus z. T. bis über bleistiftdicken, glattwandigen Hohlräumen besteht, welche z. T. sich als erweiterte Gefäße mit zarten Wänden deutlich erkennen lassen. Besonderer Erwähnung bedarf ein cystischer, bluterfüllter Raum, der in der Kleinhirnsubstanz liegt, er ist ca. walnußgroß, seine Wand ca. 2—3 mm dick, derb z. T. mit Kalkeinlagerung. Nach median, dem vierten Ventrikel zu, sind einige Reste nervöser Substanz erhalten, sie sind weich und blutig durchtränkt. Sämtliche Hirnhöhlen sind ausgefüllt mit z. T. flüssigem Blut, z. T. mit Cruor von weicher Beschaffenheit, großer Feuchtigkeit und blutroter Farbe. An der Außenwand des rechten Seitenventrikels ist die Hirnsubstanz stellenweise zerstört. An den Seitenventrikeln ist eine leichte Erweiterung ganz deutlich erkennbar. Eine Stelle in dem angiomatösen Gewebe, aus dem die Blutung stattgefunden hat, ist zunächst nicht aufzufinden. An der Stelle, wo Dura und Kleinhirn verwachsen sind, ist erstere innen rauh, mit zottigen Anhängen bedeckt. Auch der Knochen weist hier einige Kantigkeiten auf. Zeichen einer (alten) Basisfraktur fehlen. An der Durainnenfläche (Gegend des Sinus longitudinalis) sind einige flache Knochenauflagerungen, die größte 1-Pfennigstückgroß.

Die Sektion der übrigen Körperhöhlen ergibt außer einem ausgesprochenen Lungenödem nichts Besonderes.

Anatomische Diagnose.

Angioma arteriale racemosum in der rechten Kleinhirnhemisphäre. Frische abundante Blutung aus derselben in die Hirnventrikel. Lungenödem.

Krankheitsverlauf.

Leider stehen mir über die Krankengeschichte keine ausführlichen Daten zur Verfügung. Die Angehörigen führen den Beginn der Erkrankung auf eine durch Aufschlagen des Hinterkopfes auf eine Steinstufe im Alter von 9 Jahren erlittene Gehirnerschütterung zurück. Mit Ausnahme von dann und wann plötzlich auftretenden Kopfschmerzen ging es jedoch der Patientin in den folgenden Jahren gut. In den Entwicklungsjahren traten Kopfschmerz und daneben Schwindelgefühl und Erbrechen häufiger auf. Im 16. Lebensjahre stellte sich eines Tages plötzlich ein heftiges, von unerträglichem, rechtsseitig im Hinterkopf lokalisiertem Kopfschmerz begleitetes Erbrechen ein, welches etwa 14 Tage lang so stark andauerte, daß die Patientin künstlich ernährt werden mußte. Im Anschluß daran trat eine rechtsseitige Hemiparese, sowie Gehörverlust auf dem rechten Ohre auf. Der Befund des Ohrenarztes war: otoskopisch normal. Hörprüfung: sprachtaub auf dem rechten Ohr, Uhr vom Knochen negativ, Weber negativ, laterisiert nach links. Die Lähmungserscheinungen bildeten sich mit der Zeit ganz zurück. Bei einer am 12. 4. 1905 vorgenommenen Untersuchung waren die Reflexe ungestört, Sensibilität und Motilität normal; es bestand eine ataktische Gangstörung mit Fallen nach rechts. Therapeutisch wurde außer allgemein roborierender Diät Pyramidon, Brom sowie eine kombinierte Hg. und Jodkur angewandt. In den nun folgenden Jahren ging es der Patientin relativ gut, abgesehen von den von Zeit zu Zeit stärker auftretenden dumpfen Schmerzen im Hinterkopf, dem Schwindelgefühl, den leichten Gehörstörungen, welche nach anfänglicher Besserung dauernd zurückblieben, und der Neigung zum Erbrechen. Bei einer am 22. 4. 1913 vorgenommenen Untersuchung fand sich obj. nihil. Corbefund, auch im Röntgenbild, normal. Die Wassermannsche Reaktion war negativ. Am 24. 8. 1913 trat ganz plötzlich der Tod ein.

Makroskopische Untersuchung.

Das mir zur Bearbeitung übergebene, in Formalin gehärtete Kleinhirn zeigte makroskopisch folgenden Befund: Auf der unteren Fläche der rechten Kleinhirnhemisphäre bemerkt man eine sich von der übrigen Kleinhirnsubstanz dunkel abhebende Partie, welche im ganzen etwa Dreiecksform aufweist. Die Basis des Dreiecks liegt nach dem

---

[1]) Die Behandlung der Pat. war 1905 in den Händen des Herrn Sanitätsrat Dr. Fürbringer-Braunschweig sowie der Herren Ohrenarzt Dr. Schlegel, Nervenarzt Dr. Loewenthal, später in den Händen des Herrn Dr. med. Bruhn-Doberan und des Herrn Dr. Zabel-Rostock.

Rande der Hemisphäre zu und ist etwa 5 cm lang, die beiden anderen Seiten etwa je 4 cm. Diese dunklere Partie, welche sich in gleicher Breite noch etwa 2 cm über den Rand auf die obere Fläche der rechten Kleinhirnhemisphäre fortsetzt, hat ein runzliges, faltiges Aussehen. In ihr ist die Zeichnung der Kleinhirnrinde vollkommen verwischt, und man erkennt schon makroskopisch ein rankenförmiges Gewirr von Gefäßen verschiedenster Weite. An der oberen Fläche ist in etwa 2-Pfennigstückgroßer Ausdehnung die Dura fest mit dem Tumorgewebe verwachsen. Ungefähr parallel der vorderen Seite des Dreiecks, $^1/_2$ cm

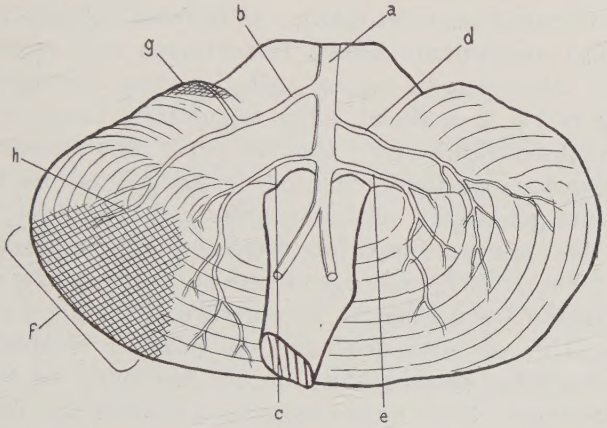

Fig. 1. Untere Fläche des Kleinhirns. a) Art. basilaris. b) Art. cerebelli inf. ant. d. c) Art. cerebelli inf. post d. d) Art. cereb. inf. ant. sin. e) Art. cereb. inf. post sin. f) Tumor. g) Eintritt der Art. cereb. inf. ant. d. in den Tumor. g) Aneurysmasack.

von ihr entfernt, tritt die Arteria cerebelli inf. ant. d. in den angiomatösen Bezirk ein und verschwindet nach einem kurzen weiteren Verlauf von 1 cm Länge in der Tiefe des Gewebes. Vorher, 3 cm nach ihrem Abgang aus der Art. basilaris, entsendet sie einen Seitenast nach dem mittleren vorderen Pol der rechten Kleinhirnhemisphäre, welcher dort in einer aneurysmatischen Ausbuchtung von etwa Bohnengröße endigt. Der Hauptast der Arterie erscheint bis zu seinem Eintritt in den Tumor makroskopisch von normaler Weite und Beschaffenheit. Auch die Art. cerebell. inf. post. d. zeigte sich abgesehen von der Anomalie[1]), daß

[1]) Vgl. Fig. 1.

sie statt aus der Art. vertebr. d. aus dem Anfangsteil der Art. basilaris entsprang, o. B. Die gleiche Anomalie, welche aber, wie Göppert (7) in Gegenbaurs Lehrbuch der Anatomie ausführt, auch sonst schon beschrieben wurde, findet sich auf der linken Seite. Die übrigen Gefäße haben, soweit sie noch am Präparate vorhanden sind, ein normales Aussehen. Auch Dura und Pia mater mit Ausnahme der oben erwähnten, dem Kleinhirn adhärenten Stelle, sowie alle vom Tumor nicht berührten Stellen der Kleinhirnsubstanz, insbesondere die ganze linke Hemisphäre, erweisen sich makroskopisch o. B. Auf einem bei der Sektion angefertigten Äquatorialschnitt erkennt man, daß sich die Tumormassen weit in die Kleinhirnsubstanz hinein erstrecken. Die Grenzen gegen die makroskopisch gesund erscheinende hellere Hirnsubstanz sind relativ scharf, wenn auch nicht ganz so, wie es nach der etwas schematisierenden Zeichnung in Fig. 2 erscheint. Der angiomatöse Charakter der Geschwulst tritt deutlich hervor. Man erkennt in dem schwammartigen Tumor-Parenchym ein Gewirr von teils im Längs-, teils im Quer- und Schrägschnitt getroffenen, glattwandigen, z. T. strotzend mit Blut gefüllten Hohlräumen. Die Gefäße haben das verschiedenste Kaliber bis zu etwa Bleistiftdicke und zeigen zahlreiche, unregelmäßig gestaltete, aneurysmatische Ausbuchtungen. Auch darin trifft die Fig. 2 nicht ganz das wahre Bild; vor allem erscheinen die einzelnen Hohlräume z. T. weiter und stärker ausgebuchtet, als die Zeichnung sie wiedergibt. Die Hirnsubstanz scheint makroskopisch im Bereich des Tumors fast ganz geschwunden, nur hie und da sieht man kleinste Inseln der Rinde erhalten. In der Nähe des 4. Ventrikels, in einem Winkel von etwa 45% auf denselben zu verlaufend, mit dem Haupttumor durch eine Brücke angiomatösen Gewebes verbunden, liegt ein großer Hohlraum von etwa Wallnußgröße, welcher mit Cruormassen gefüllt ist. An seiner Spitze liegt ihm ein stark zerklüftetes hämorrhagisches Gewebe an. In einer etwa kirschkerngroßen aneurysmatischen Ausbuchtung eines kleinen Gefäßes findet man hier einen obturierenden Thrombus. Es ist nicht unmöglich, daß es sich hier um den Ausgangspunkt der Blutung in den 4. Ventrikel handelt. In dem eröffneten 4. Ventrikel findet sich sonst nichts Besonderes. Das zerklüftete Stück Gewebe wird zur mikroskopischen Untersuchung eingebettet. Die überall glatte Wandung des großen Hohlraumes scheint in ganzer Ausdehnung intakt zu sein, nur an seinem vorderen Pol liegt in ihm ein der Wand adhärenter Thrombus.

Durch einen parallel dem Hauptast der Art. cerebell. inf. ant. d.

geführten Radialschnitt wird ein etwa erbsengroßer, unregelmäßig gestalteter Hohlraum mit glatter Wandung eröffnet, in welchen, wie sich durch vorsichtiges Sondieren nachweisen läßt, die Arterie mündet.

Das Gewebe zeigt im übrigen auf diesem Schnitt die gleiche Beschaffenheit, wie auf dem oben beschriebenen Äquatorialschnitt. Ein Stück Tumormasse wird hier in Zusammenhang mit der Arterie zur mikroskopischen Untersuchung herausgenommen und auf Serien geschnitten. Außerdem werden Stücke aus der Mitte des Tumors, verschiedene Stellen der Wand des großen Hohlraums mit dem benachbarten Gewebe, der zuführenden Arterien, wie auch der gesunden l. Hemisphäre herausgeschnitten.

Mikroskopische Untersuchung.

Das ganze Material wurde mit Ausnahme der zur Fettfärbung bestimmten Stücke, in Alkohol nachgehärtet und in Paraffin eingebettet. Schnitte von allen Stücken wurden gefärbt mit Hämatox.-Eosin, Eisenhämatox.-van Gieson, Weigerts Elastica, Orcein nach Unna-Taenzer und Weigerts Fibrinfärbung — bei den drei letzteren Methoden Kernfärbung mit Alaunkarmin. Zur Darstellung der Neuroglia wurde die Mallory- und die Weigertsche Fibrinfärbung bei vorsichtiger Differenzierung mit stark verdünntem Anilinöl angewandt, an einzelnen Stücken die Bendasche Modifikation der Weigertschen Gliafärbung. An anderen Stücken wurde Weigerts Markscheidenfärbung, an Gefrierschnitten aus verschiedenen Partien des Tumors, der zuführenden Gefäße und der Wand des großen Hohlraums die Fettfärbung mit Sudan III ausgeführt.

Ein aus der Mitte des Tumors bis zur Rinde durchgehender Radialschnitt läßt ein Gewirr von eng aneinanderliegenden Gefäßen in der weitaus größten Mehrzahl arteriellen Charakters erkennen, welche teils im Quer-, teils im Längs- und Schrägschnitt getroffen sind. Von den zahlreichen erweiterten pialen Gefäßen scheinen sie in die Tiefe der Hirnsubstanz heineingewuchert zu sein. Ihre Weite schwankt von der kleiner, präkapillarer Arterien bis zu der makroskopisch fast bleistiftdicker Gefäße. Unveränderte Kapillaren bemerkt man im Parenchym des Tumors nirgends. Die Gefäße zeigen zahlreiche, unregelmäßig gestaltete aneurysmatische Ausbuchtungen. Ihre Wand besteht bei den kleinsten Arterien z. T. nur aus einem schmalen Intimasaum mit etwas verdickter Elastika interna, einer einfachen Lage oder nur wenigen Reihen von Muskelfasern und einer Externa, welche aus zarten Bindegewebsfibrillen mit relativ zahlreichen eingelagerten elastischen Fasern besteht. An manchen dieser präkapillaren Arterien fehlt die Media ganz. Sie sind in vielen Fällen strotzend mit roten Blutkörperchen gefüllt. Von ihnen ausgehend findet man nun alle Übergänge bis zu enorm starken Wandverdickungen, welche teils kugelförmig ins Lumen vorspringen, teils mehr diffus über größere Strecken der Gefäße sich verteilen. Dabei entspricht in vielen Fällen die Dicke der Wand keineswegs der Größe des Gefäßes. Man sieht an relativ weiten Gefäßen zarte Wandungen mit schmaler Intima und Media, und man beobachtet an manchen aneurysmatischen

Ausbuchtungen auch dünner Arterien eine starke Wucherung der einzelnen Wandschichten. Auch das Verhältnis der einzelnen Häute zueinander entspricht nicht dem normalen Bau des Arterienrohres. In erster Linie ist die Intima an dem Wucherungsprozeß beteiligt. Die erwähnten kugelförmigen Verdickungen z. B., welche das Lumen an manchen Stellen ganz verlegen, sind das Resultat einer Intimaproliferation.[1]) Sie bestehen aus zahlreichen dicht aneinander gelagerten, spindelförmigen Zellen mit ovalen bis runden Kernen. Zwischen den Zellen liegen Bindegewebsbündel mit reichlichen, longitudinal verlaufenden elastischen Fasern, wie ein Vergleich derselben Stellen mit van Gieson- und Orceinpräparaten ergibt. Die diffus sich über weitere Strecken hin ausbreitenden Verdickungen sind z. T. ganz ähnlich gebaut, an manchen Stellen überwiegen aber Bindegewebsfibrillen und elatsische Fasern und die zelligen Elemente treten stark zurück, stellenweise findet man ein ganz kernarmes nur aus straffen Bindegewebszügen bestehendes Gewebe. Die Elastica interna zeigt ein wechselndes Verhalten; in manchen Gefäßwänden sieht man eine mit Orcein und Weigerts Elastica gut darstellbare, wohl ausgebildete Elastica interna gewellt unter den Intimaproliferationen verlaufen, an anderen Stellen erscheint die Elastica int. aufgesplittert, von den vordringenden Intimawucherungen verschoben oder ganz durch dieselben ersetzt. Hier macht die Wucherung der Intima nicht an der Grenze der Media halt, sie verdrängt dieselbe, schreitet weiter fort bis zur Adventitia und nimmt so schließlich die ganze Gefäßwand ein. Endlich sieht man noch Partien, in denen über eine ziemlich große Strecke hin zwei, hie und da sogar drei oder vier gut ausgebildete parallel verlaufende Schichten einer leicht gewellten oder ganz gestreckten Elastica interna ausgebildet sind. Hier findet man dann gleichzeitig besonders reichliche elastische Fasern über alle drei Schichten der Gefäßwand zerstreut. Die Media ist weit weniger an dem allgemeinen Wucherungsprozeß beteiligt, an manchen Stellen erscheint sie im Verhältnis zur Dicke der Intima eher verdünnt. Auffallend ist die ungeordnete Lagerung der einzelnen Muskellamellen. Verhältnismäßig selten sieht man Strecken zirkulär und einander parallel verlaufender Muskelfasern. Vielfach sind die länglichen Muskelkerne teils radiär, teils senkrecht oder schräg zueinander gestellt. Überall fast sind ziemlich reichliche zwischengelagerte Bindegewebsfasern zu sehen, auch die elastischen Fasern der Media sind zahlreich. Nur an wenigen Stellen überwiegt die Wucherung der Media die der Intima; besonders deutlich sieht man das letztere Verhalten bei einigen knotenförmigen Verdickungen der Media, welche, wie schon Emanuel (8) ausführt, in ihrem Aufbau an kleine Leiomyome erinnern. Man sieht hier massenhafte teils zirkulär, teils schräg verlaufende Bündel aus glatten Muskelfasern mit schmalen, langen Kernen, begleitet von spärlichen Bindegewebsfibrillen. Es fehlen aber auch nicht ganz Bilder diffuser über größere Strecken verlaufender Wucherung der Muskelschicht der Media. Die Adventitia ist sehr stark in den allgemeinen Wucherungsprozeß mit hineingezogen, sie ist fast an allen Stellen verdickt und besteht im wesentlichen aus kernarmem z. T. ziemlich derbem Bindegewebe. Elastische Fasern finden sich dabei an den etwas zellreicheren, aus zarten Fibrillen bestehenden Partien reichlich, während sie an den anderen Stellen fehlen. Hie und da findet man kleinere Bezirke von Gefäßen ganz eingelagert in Bindegewebe, oder es sind die Tunicae externae zweier resp. dreier benachbarter Gefäße

[1]) Vgl. Fig. 3.

durch breite Stränge von Bindegewebsbündeln miteinander verbunden. Die Bindegewebszüge der Adventitia haben an vielen Stellen eine strukturlose, homogene, etwas transparente Beschaffenheit. In den Randpartien des Tumors findet man in der hyalin degenerierten Adventitia zahlreicher Gefäße feine, konzentrisch gelagerte Körnchen, welche sich mit Hämatoxylin tiefblau färben und an manchen Stellen zu breiten, zirkulären Bändern konfluiert sind. Auch die Media ist von diesem Verkalkungsprozeß ergriffen, während die Intima an einigen kernarmen, verdickten Partien zwar sklerosiert und hyalin degeneriert erscheint, eine Verkalkung in ihrem Bereich aber nirgends zu konstatieren ist. Sonst finden sich in den Gefäßwänden keine regressiven Veränderungen. Die Sudanfärbung, welche an Schnitten aus den verschiedenen Partien des Tumors ausgeführt wurde, ergab immer negative Resultate. Auch Zeichen entzündlicher Prozesse waren im Bereich des Tumors nirgends zu finden.

Die Venen zeigen keine wesentlichen Veränderungen ihrer Wandungen. Ihr Lumen ist im allgemeinen erweitert und mit Blut gefüllt. Thromben konnte ich in ihnen nicht nachweisen. Es ist natürlich, da eine Injektion unterblieb, in vielen Fällen schwer festzustellen, ob das einzelne Gefäß der venösen oder der arteriellen Blutbahn angehört. Insbesondere sind vielleicht manche Gefäße von der Weite präkapillarer Arterien den Venen zuzurechnen. Der oben beschriebene Bau der meisten Gefäße, sowie vor allem die schon erwähnte Tatsache, auf welche ich unten noch einmal zurückkomme, daß an zwei Stellen ein direkter Zusammenhang der Bluträume des Tumors mit der Art. cerebell. inf. ant. d. und einem ihrer Nebenäste erwiesen werden konnte, lassen aber wohl keinen Zweifel an dem vorwiegend arteriellen Charakter der vorliegenden angiomatösen Neubildung. Einen sicheren direkten Übergang arterieller Gefäße in venöse, wie ihn einige Autoren beschrieben haben, konnte ich nicht feststellen. In den zwischen den Gefäßschläuchen liegenden Resten nervöser Substanz ist überall eine reaktive Gliose zu erkennen. Leider ergab die Bendasche Methode bei dem vorliegenden Material keine guten Resultate, dagegen erhielt ich mit Hilfe der Weigertschen Fibrinmethode bei vorsichtiger Differenzierung mit stark verdünntem Anilinöl gute Bilder, welche im Verein mit Mallorypräparaten eine Vorstellung über den Zustand der Glia ermöglichten. Die Gliafasern dringen in großen Massen zwischen die Ganglienzellen der Körnerschicht vor; an manchen Stellen sieht man nur noch ein dichtes, maschiges Gewirr von Gliafasern mit eingelagerten Astrocyten die Zwischenräume zwischen den Gefäßen ausfüllen. Nur vereinzelt in kleinen Haufen findet man noch Ganglienzellen, an denen hier auch regressive Vorgänge, wie Schrumpfung, Aufquellung und Vacuolenbildung zu erkennen sind. An einigen Stellen liegen direkt unter der Pia kleine Läppchen wohl erhaltener Kleinhirnrinde zwischen den von der Pia aus vordringenden erweiterten Gefäßschläuchen. Aber auch in diesen kann man mit Hilfe der Weigertschen Markscheidenfärbung nur geringe Reste markhaltiger Fasern nachweisen. Vereinzelte zarte Fasern verlaufen noch in der von Glia erfüllten Marksubstanz und ziehen von da in die Körnerschicht hinein. In den Resten nervöser Substanz, welche mehr in der Tiefe des Tumors liegen, fehlen markhaltige Fasern ganz. An vielen Stellen beobachtet man kleine und größere Blutaustritte in die Hirnsubstanz und unter die Pia mater.

Die Schnitte aus anderen Bezirken des Tumors zeigen im wesentlichen die gleiche Beschaffenheit des Tumorparenchyms. Die makroskopisch schon festgestellte Ein-

mündung der Art. cerebell. inf. ant. d. in einen Aneurysmasack des angiomatösen Gewebes ist in den durch diese Partie gelegten Serienschnitten deutlich zu verfolgen.[1]) Die Arterie zeigt eine etwas verdickte Wand, in welcher die Mediamuskulatur größtenteils durch sklerosiertes, z. T. hyalin degeneriertes Bindegewebe ersetzt ist. In ihrem Lumen findet sich ein kleiner wandständiger Thrombus offenbar noch ziemlich neuen Datums. Man erkennt in einem maschigen Netzwerk, dessen Balken aus mit einem Leukocytenwall umgebenen Blutplättchen bestehen, Haufen roter Blutkörperchen. In den nach Weigerts Fibrinfärbung behandelten Schnitten findet man auch typische Gerinnungszentren aus fädigem Fibrin.

Die Wand des dem 4. Ventrikel zugelagerten, großen, aneurysmatischen Hohlraums besteht in ganzer Ausdehnung aus kernarmem sklerosiertem Bindegewebe. Muskellamellen und elastische Fasern sind nirgends mehr nachzuweisen. Von dem Hohlraum zieht eine breite Brücke angiomatösen Gewebes zu dem Hauptausbreitungsgebiet des Tumors. In seinem vorderen Teil liegt ein etwa erbsengroßer, wandständiger Thrombus von gleichem Bau, wie der oben beschriebene. Das dem Aneurysmasack aufsitzende hämorrhagische Gewebe besteht im wesentlichen aus dem in ein Blutkoagulum eingebetteten Plexus chorioides des 4. Ventrikels, sowie einigen kleinen Läppchen der Rinde, zwischen welchen größere, ektasierte piale Gefäße verlaufen. Die etwas erweiterten, mit Blut gefüllten Gefäßschlingen des plexus und das ihnen aufsitzende Ependymepithel sind von normaler Beschaffenheit. Die größeren pialen Arterien zeigen die oben beschriebenen Veränderungen. In der sonst normalen Hirnsubstanz finden sich mehrere kleine Blutungsherde. Ein in einer kleinen aneurysmatischen Ausbuchtung einer dünnen Arterie sitzender obturierender Thrombus scheint ebenfalls ziemlich neuen Datums zu sein. Ob an dieser Stelle der Ausgangspunkt der tödlichen Blutung in den 4. Ventikel zu suchen ist, läßt sich nicht mit Bestimmtheit sagen.

Die durch die Verwachsungsstelle der Dura mit der Kleinhirnrinde und den angrenzenden Rindenbezirk gelegten Schnitte zeigen die verdickte aus kernarmem, sklerosiertem Bindegewebe bestehende Dura mater und unter ihr zwischen Falten normaler Rinde zahlreiche z. T. ektasierte piale Gefäße mit den typischen Wandveränderungen.

Die Art. basilaris ist von normaler Beschaffenheit.

Der obige Befund berechtigt dazu, die Diagnose Angioma arteriale racemosum im Bereich der rechten Arteria cerebelli inf. ant. und ihrer Verzweigungen zu stellen.

Ein arterielles Rankenangiom des Kleinhirns ist bisher noch nicht beschrieben worden, soweit ich die Literatur übersehe. Unter den in der Literatur verzeichneten zum großen Teil aber den venösen zuzurechnenden Rankenangiomen des Gehirns haben nur 6 eine genauere histologische Untersuchung gefunden. Bei den anderen Arbeiten handelt es sich entweder um kurze Mitteilungen in ärztlichen Vereinen oder um rein klinische Abhandlungen.

[1]) Vgl. Fig. 5.

Emanuel (8) beschreibt einen Fall von Angiome art. racem. im rechten Temporal- und Occipitallappen. Es war vorwiegend das Gebiet der Art. cerebri posterior ergriffen. Daneben fanden sich Erweiterungen und Schlängelungen der pialen Venen, Erweiterung des rechten Sinus transversus, der Art. basilaris und besonders der beiden Art. vertebr. Mit den erweiterten Gefäßen des plexus chorioides des rechten Seitenventrikels stand die Geschwulst in Verbindung, so daß eine direkte Kommunikation der Gefäßschläuche der Geschwulst mit den Venen des plexus bestand. Der mikroskopische Aufbau der Geschwulst gleicht in hohem Grade demjenigen des von mir beschriebenen Falls. Emanuel fand „eine disproportionierte Wucherung aller Gefäßschichten. Intima, Muscularis und Adventitia beteiligten sich an dem Wachstum aber nicht in dem Maße, wie sie die Wandung eines arteriellen Gefäßes zusammenzusetzen pflegen, sondern atypisch, indem bald die Wucherung des einen Gewebsbestandteiles auf Kosten des anderen überwiegt. Besonders zu betonen ist die zweifellose Beteiligung des Muskelgewebes, das an manchen Stellen Wucherungen zeigte, die man als Leiomyome bezeichnen könnte. Daneben die mannigfachsten regressiven Prozesse, hyaline Degeneration und Verkalkung der Intima, Degenerationszustände der Muskelfasern, sklerotische und entzündliche Veränderungen und Verkalkungen der Adventitia, aneurysmatische Ausbuchtungen mit rein bindegewebigen, sklerotischen Wandungen."

Deetz (9) publizierte einen Fall von arteriellem Rankenangiom im Verbreitungsgebiet der rechten Art. corp. callos. Er injizierte das Gefäßkonvolut des Tumors von der carotis aus mit blauem Leim und fand bei der mikroskopischen Untersuchung in den Venen keine Injektionsmasse. „Die die Neubildung ausmachenden Gefäße zeigen teils arteriellen, teils kapillären Charakter. Bemerkenswert ist, daß in allen größeren Gefäßen die Muskulatur und die elastischen Elemente nur dürftig entwickelt waren. Auch Intimawucherungen fand Deetz nur an wenigen Stellen. Schwere degenerative Veränderungen konnte er nicht nachweisen. In diesem und dem folgenden Fall ist der Prozeß offensichtlich noch nicht soweit fortgeschritten, wie im Fall Emanuel, mein Fall dürfte gerade die Mitte einhalten.

Simmonds (10) veröffentlichte ein Angioma arter. racemos. des rechten Hinterhauptlappens von makroskopisch den erwähnten Fällen gleichem Bau. „Das Wesentliche an dem histologischen Prozesse ist das normale Verhalten der Media trotz erheblicher Verlängerung

und Erweiterung der Gefäße, weiterhin eine mäßige Verdickung der Intima neben geringer regressiver Metarmorphose, ausgedehnte Zerstörung der Elastica, Thrombenbildung in manchen Gefäßen, endlich das völlige Fehlen aller entzündlichen Vorgänge."

Das von Sterzing (11) beschriebene arterielle Rankenangiom der Art. chorioid. sin. besteht aus einem Konvolut von arteriellen Gefäßen mit teils normaler, teils verdickter, teils dünner aneurysmatisch ausgebuchteter Wand." Die Wucherung betrifft fast ausschließlich die Intima. Die elastische Substanz ist vermindert. „Die Muskelfasern der Media treten nur an größeren Gefäßen in größeren Lagen zusammen, eine deutliche Adventitia ist nur wenig ausgeprägt."

In dem von Ranzel (12) publizierten Fall handelt es sich um ein mit tuberkulöser Meningitis kombiniertes arterielles Rankenangiom im linken Hinterhauptlappen. Der Tumor lag teilweise in einer Furche zwischen zwei Hirnwindungen, teilweise in der Hirnsubstanz. „Er besteht aus einem Konvolut von sehr weiten, mit Blut gefüllten, dickwandigen Hohlräumen, welche nach der histologischen Zusammensetzung ihrer Wand, speziell nach dem Verhalten der Elastica, sich als Arterien erweisen. An vielen derselben sieht man unmittelbar unter dem Endothel ein ziemlich starkes, zierlich gefälteltes, elastisches Band und nach außen von demselben eine kräftige Muskularis. An manchen der Lumina ist die Intima herdförmig verdickt und bildet aus derbem, kallösem Bindegewebe bestehende, buckelförmig in das Gefäßlumen vorragende, kleinere und größere Polster. Mehrfach ist die zwischen den benachbarten weiten Hohlräumen gelegene Scheidewand sehr dünn, wohl auch stellenweise dehisziert."

Außerdem gehören hierhin die histologisch nicht genauer beschriebenen Rankenangiome im Bereich der Art. cerebri media und ant. (Drysdale 13), der Arteria cerebri media (Sternberg 14), in der Substantia perforata post. (Enders 15) und das von Abrikosoff (16) veröffentlichte Angioma art. racemos. der Art. bas. und der beiden Art. comm. post.

Emanuel und Simmonds rechnen auch die beiden von Steinheil (17) und Kalischer (18) publizierten Fälle zu den arteriellen Rankenangiomen. Steinheil selbst stellt die Diagnose Varix aneurysmaticus. Eine endgültige Entscheidung wird im Falle Steinheil kaum zu fällen sein, da eine miskroskopische Untersuchung fehlt. Makroskopisch besteht jedenfalls eine starke Beteiligung der zuführenden Arterien. „Die linke Carotis int. ist bei ihrem Austritt aus der Schädel-

basis etwas aneurysmatisch ausgebuchtet und setzt sich dann als Art. corp. call. sin. ebenfalls stark erweitert fort, vielfach z. T. stark erweiterte und geschlängelte Gefäßäste abgebend.“ „Die Art. corp. call. sin. ist durch eine stark entwickelte Art. communicans ant. mit der Art. corp. call. d. verbunden. Dieses Gefäß entspringt aus einer kaum erweiterten Carotis int. d., welche eine vielfach geschlängelte und etwas erweiterte Art. foss. Sylv. d. abgibt. Die Arteria corp. call. dieser Seite, die von Anfang an sehr stark erweitert ist, teilt sich in ihrem weiteren Verlaufe in zwei Hauptäste von ungefähr gleichem Kaliber, welche vielfach miteinander kollateral in Verbindung stehen und schließlich nach Abgabe eines Gefäßnetzes in den unten genauer beschriebenen Blutgefäßtumor übergehen. Die arteriellen Gefäße lassen sich nach ihrem Eintritte in den Tumor nicht weiter verfolgen, auch ist keine Kommunikation mit venösen Gefäßstämmen aufzufinden.“ „Auch die Äste der Art. frontalis beiderseits und der Art. temporalis rechts, sowie der vor dem rechten Ohre liegende Teil der Carotis externa sind stark aneurysmatisch erweitert und geschlängelt.“ Die Vena magna Galeni ist stark erweitert und setzt sich aus 2 Ästen, welche aus dem Gefäßtumor kommen, zusammen, auch die Vena cerebri int. dext. und ihre Nebenäste sind sehr stark erweitert und stehen durch einige Äste ebenfalls mit dem Tumor in Verbindung. Der makroskopisch aus einem Konvolut geschlängelter Gefäße aufgebaute eigentliche Tumor nahm das vordere Drittel des rechten Frontallappens ein.

Emanuel schließt aus diesem Befund, „daß es sich um einen Fall von Angioma arteriale racemosum cerebri und zwar im Gebiete der Art. corp. callos. dext. handelt mit sekundärer Beteiligung der Venen und der Tendenz zur Wucherung an anderen Gefäßen der Schädelhöhle und vielleicht auch des Kopfes überhaupt.“ Simmonds schließt sich ihm an. Wenn auch diese Deutung wahrscheinlich das Richtige trifft wegen der starken Beteiligung der zuführenden Arterien und des direkten Übertritts der Äste der Art. corp. call. dext. in den Tumorbezirk, so läßt sich doch nicht leugnen, daß in Anbetracht der Tatsache, daß sowohl die Vena magna Galeni wie auch die Vena cerebri int. dext. durch Äste mit dem Tumor direkt in Verbindung stehen, die Möglichkeit besteht, daß die Neubildung vom Venen- und Kapillarsystem ausging und erst sekundär auf das Arteriensystem übergegriffen hat. Eine endgültige Entscheidung hätte nur die leider unterbliebene genaue histologische Untersuchung bringen können. Es dürfte sich lohnen, den Fall, welcher von Therman (21) beschrieben ist, und bei welchem

zweifellos in erster Linie Venen und Kapillarsystem ergriffen ist, zum Vergleich heranzuziehen. Es liegt eine im rechten Parietallobus lokalisierte angiomatöse Geschwulst vor. „Vom erweiterten, mit Thrombusmassen gefüllten Sinus longitudinalis aus geht nach rechts eine geschlängelte, erheblich erweiterte Pialvene, welche ebenfalls von einer dunkelroten Thrombusmasse erfüllt ist, aus. Die benachbarten Venen sind ebenfalls etwas erweitert und thrombosiert. Die erst erwähnte Vene wendet sich zum hinteren Teil der Fissura Sylvii und entsendet ebenfalls erweiterte Äste in die Hirnsubstanz hinein.“ Letztere „lösen sich in immer feinere Verzweigungen auf, welche sich zusammen an dem Aufbau des vorzugsweise aus zusammengeballten Gefäßen mit verdickten und teilweise verkalkten Wänden bestehenden, keilförmigen Tumors beteiligen.“ Auch die rechte Art. foss. Sylvii ist bedeutend aufgetrieben und mit Thrombusmassen gefüllt. Die mikroskopische Untersuchung ergab, daß die Neubildung hauptsächlich aus Venen und Kapillaren bestand. „Im Gegensatz zu den Venen sind die Arterien in der Neubildung nicht vermehrt, vielmehr scheinen sie numerisch vermindert zu sein. Außerdem sind sie meistens regressiv alteriert, indem sie Atrophie der Muskelschicht und Degeneration der Elastica zeigen.“

Therman rechnet im Gegensatz zu Emanuel und Simmonds den Fall Kalischer (18) zu den von ihm beschriebenen venösen Rankenangiomen und ich schließe mich ihm hierin an. Man kann an Kalischers Fall sehen, wie schwer es ist aus einer rein makroskopischen Beschreibung, wie sie auch in diesem Fall Emanuel und Simmonds nur zur Verfügung stand, auf den vorwiegend arteriellen oder venösen Charakter eines derartigen Tumors zu schließen. Kalischer hat die mikroskopische Untersuchung (18) später nachgeholt: Bei der Sektion eines $1^1/_2$ jährigen Kindes fanden sich, außer einer angeborenen Teleangiectasie der linken Gesichtshälfte und einer Asymmetrie des Schädels, über der linken Hirnhälfte überall „große und kleine stark geschlängelte, korkzieherartig gewundene und varikös erweiterte Gefäße, welche die Hirnfurchen erfüllen oder in der Pia über die Windungen dahinziehen; stellenweise waren die spinnen- und regenwurmartig sich verzweigenden kleineren Gefäße so dicht gelagert, daß die Pia darüber gerunzelt und getrübt erschien. Am stärksten war die Anhäufung kleinerer Gefäße am unteren Teil des aufsteigenden hinteren Abschnitts der Sylvischen Spalte ausgeprägt.“ Hier nahm der „Gefäßknäuel die Form einer flächenartigen diffusen Geschwulst an, welche die Sylvische Spalte gerade an der Stelle

erfüllte, an der die Art. und Ven. foss. Sylv. sich in ihre 4—5 Äste zu verzweigen pflegt.“ „Ein direkter Zusammenhang der kutanen Teleangiectasie der Kopfhaut mit dem abnorm entwickelten intracerebralen Gefäßapparat konnte bei der Sektion nicht festgestellt werden.“ Der mikroskopische Befund zeigte eine „Gefäßneubildung von teleangiectatischem Charakter mit vorwiegender Neubildung und Beteiligung der Venen und Kapillaren, deren Lumen erweitert ist und deren Wände mehr weniger atrophisch oder hyperplastisch sind.“ „Diese Hyperplasie erstreckt sich jedoch hier nur auf die Adventitia der Gefäße, die stellenweise wie verdoppelt und kernreich sind. Das Endothel, die Intima, die elastische Substanz, wie die Muscularis ist an den meisten größeren Gefäßen (Venen) nicht verändert und spärlich vertreten.“ An manchen Stellen nehmen auch die Arterien an der Wucherung teil. „Namentlich in der Tiefe zwischen den Windungen und unmittelbar über der Hirnrinde sieht man große weite Arterien, deren Charakter oft deutlich erkennbar ist an der kreisrunden Form, an dem geringen Blutgehalt an dem Überwiegen der Media über die schwach ausgebildete Adventitia, an dem starken Gehalt an elastischer Substanz und der starken Fältelung der Tunica elastica.“

Nach diesem mikroskopischen Befund scheint es mir nicht zweifelhaft, daß wir es hier mit einem vorwiegend venösen Rankenangiom mit sekundärer Beteiligung der Arterien zu tun haben. Auch die von Leischner (22), Dürck (23), Cassirer und Mühsam (24) und Krause[1]) veröffentlichten Fälle sind wahrscheinlich hierhin zu rechnen. Es ist danach mehr, als es neuerdings oft geschah, notwendig, die Rankenangiome in arterielle und venöse zu sondern. Zwar wird diese Trennung oft aus dem Grunde auf Schwierigkeiten stoßen, weil ja in den fortgeschrittenen Fällen bei den arteriellen Rankenangiomen der Wucherungsprozeß auf die Venen der Nachbarschaft, bei den venösen Angiomen auf die Arterien übergreift, und in manchen Fällen sogar unter Fortfall des Kapillarsystems sekundär direkte Anastomosen zwischen Venen und Arterien entstehen, wie es z. B. von Emanuel (8), Karewski (25) und Wagner (26) beschrieben worden ist. Bei einer genaueren mikroskopischen Untersuchung der eigentlichen Geschwulst wird aber immer die Feststellung, ob in erster Linie arterielle oder venöse Gefäße vorliegen, zusammen mit dem Nachweis des direkten Übergangs zuführender Arterien resp. Venen in die Bluträume des

[1]) Zit. nach Cassirer und Mühsam, S. 756.

Tumorparenchyms die Diagnose ermöglichen. Wenn man nach Heine (27) das Angioma arter. racemosum auffaßt „als eine bald mehr, bald weniger zirkumskripte mit dem Charakter einer Geschwulst auftretende Erweiterung eines bestimmten Gefäßgebietes bis in seine kapillaren Endverzweigungen hinein, wobei die Erweiterung sekundär auch auf die rückführenden Venen übergreifen kann, immer aber die Arterienerweiterung das Bestimmende bleibt" oder nach Wagner (26) als „eine Neubildung arterieller oder arterienähnlicher Gefäße von ausgesprochen progressivem Charakter, einhergehend mit exzentrischer Hypertrophie bereits bestehender Arterien kleineren Kalibers", so ist unter einem Angioma racemosum venosum genau die analoge Neubildung im Verbreitungsgebiet einer Vene und deren feinster Verzweigungen mit eventuellem sekundärem Übergreifen auf die benachbarten Arterien zu verstehen. Und ebenso wie man das echte Angioma art. racemosum abzutrennen hat von den verschiedenen Formen des Aneurysmas, insbesondere von dem durch Erweiterung und Schlängelung eines ganzen Arterienstammes ausgezeichneten Aneurysma serpentinum s. cirsoides, ebenso muß das venöse Rankenangiom unterschieden werden von den diffusen, über große venöse Gebiete verbreiteten auch unter dem Namen Varix racemosus s. cirsoides beschriebenen Phlebektasien. Hier ist allerdings eine scharfe Abgrenzung weit schwieriger als bei den vom Arteriensystem ausgehenden Bildungen. Es ist das im wesentlichen der Standpunkt, den schon Virchow[1]) vertreten hat. Immerhin liegt es in der Natur dieser Gefäßgeschwülste begründet, daß es immer Grenzfälle geben wird, welche sich nicht recht in das Schema einordnen lassen.

Was nun den Geschwulstcharakter des arteriellen Rankenangioms anbelangt, so sind die Ansichten auch heute noch darüber geteilt. Virchow und nach ihm Heine (27) und Schück (28), sowie die meisten der bisher zitierten Autoren rechnen diese Form des Angioms den Geschwülsten zu. Kaufmann (5) und Ribbert (4) vertreten die gleiche Anschauung. „Zu den Angiomen kann man endlich auch das Angioma arteriale racemosum stellen, welches sich aus stark erweiterten, gewundenen, miteinander in Verbindung tretenden und verdickten Arterien zusammensetzt und hauptsächlich am Kopfe vorkommt. Der Geschwulstcharakter ist durch die fortschreitende Wucherung aller Wandbestandteile der Arterien gegeben. Die drei Häute nehmen

[1]) a. a. O., S. 309ff. u. 473ff.

aber nicht gleichmäßig teil, bald ist mehr die eine, bald mehr die andere im Wachstum begriffen." (Ribbert[1]). Dagegen will Borst (2) das arterielle Rankenangiom „nur in den seltensten Fällen (vielleicht denen von kongenitalem Ursprung) als eine echte Geschwulst"[2]) auffassen. Wenn man nun die arteriellen Rankenangiome unter dem Gesichtspunkt ihrer formalen Genese betrachtet, so muß man nach den Statistiken von Heine (27), Schück (28) und Wagner (26) sagen, daß diese von Borst geforderte Ausschließung aller Rankenangiome nicht kongenitalen Ursprungs keine wesentliche Bedeutung haben würde; denn es ist durch die Arbeiten dieser Autoren, besonders Schücks durchaus wahrscheinlich gemacht worden, daß die arteriellen Rankenangiome ohne Ausnahme auf der Grundlage eines Fehlers in der embryonalen Anlage entstehen und sich in den meisten Fällen aus Teleangiectasien entwickeln. Die genannten Untersuchungen berücksichtigen nur die arteriellen Rankenangiome der äußeren Haut, bei denen allein ja eine direkte klinische Untersuchung möglich ist. Heine beschränkt sich überdies auf die Neubildungen im Bereich des Kopfes und Gesichtes, wobei allerdings zu bemerken ist, daß es sich dabei um die Prädilektionsstellen der Rankenangiome handelt. In der Schückschen Tabelle finden sich z. B. unter 87 Rankenangiomen 80 am Kopf und im Gesicht. Wagner ergänzt Heine durch seine Untersuchung über die art. Rankenangiome an der oberen Extremität. In scheinbarem Widerspruch mit den Ergebnissen dieser drei Autoren stehen die Mitteilungen von Körte (29). Schück weist aber überzeugend nach, daß die abweichenden Ergebnisse Körtes lediglich auf einer falschen Einordnung aneurysmatischer Bildungen in die Rubrik des Angioma arter. racemos. beruhen. Die erwähnten Statistiken ergeben nun, wenn man sich auf die Fälle mit genauer Anamnese beschränkt, daß nach Heine 87,12%, nach Schück 88%, nach Wagner 90% der sicheren Fälle von Angioma art. racemosum spontan, angeboren resp. aus kongenitalen oder in frühester Kindheit beobachteten Teleangiectasien ohne irgendwelche erkennbare Ursache hervorgegangen sind. Dem stehen 12,88%, 12% resp. 10% von art. Rankenangiomen gegenüber, bei denen in der Anamnese mit Bestimmtheit die spätere Entstehung der Geschwulst infolge eines vorangegangenen Traumas behauptet wird. Nun sind die Einwände Schücks und Heines wohl durchaus annehmbar, daß bei

[1]) a. a. O., S. 180.
[2]) a. a. O., S. 176.

manchen dieser Angiome „traumatischen Ursprungs“ eine kleine etwa am behaarten Kopf liegende Teleangiectasie dem Beobachter so lange entging, bis im Anschluß an das Trauma als auslösenden Reiz eine starke Wucherung einsetzte, oder daß in anderen Fällen eine, auch sonst häufig beobachtete, angeborene subkutane Teleangiectasie den Ausgangsboden des Rankenangioms bildete.

Die in der Schädelhöhle liegenden Angiome entziehen sich natürlich derartigen klinischen Beobachtungen. Kleine Teleangiectasien sind nach Borst[1]), Ziegler[2]) und Ernst[3]) im Gehirn beobachtet worden, ohne daß jedoch Bildungen gefunden wurden, an denen der Übergang aus einer Teleangiectasie in ein Rankenangiom klar zutage liegt. Im übrigen weisen aber die arteriellen Rankenangiome des Gehirns im makroskopischen und histologischen Bau, sowie in ihrem klinischen Verlauf eine so vollkommene Übereinstimmung mit den an der Haut beobachteten Rankenangiomen auf, daß man die aus der Beobachtung dieser Neubildungen gewonnenen Resultate wohl mit Recht auf die Rankenangiome des Gehirns übertragen kann. Der von Kalischer (18) publizierte Fall eines venösen Rankenanginoms des Gehirns bei einem $1^1/_2$ jährigen Kinde, bei dem sich Tumorsymptome von Beginn der Geburt an zeigten, und eine diffuse Teleangiectasie der linken Gesichtshälfte, allerdings ohne nachweisbaren Zusammenhang mit dem Hirntumor, gefunden wurde, dürfte auch geeignet sein, diese Anschauung zu unterstützen. Schück und Wagner folgern nun aus ihren Untersuchungen, „daß das Rankenangiom, da es in seiner ersten Entstehung gewöhnlich ein Neoplasma — eine auf Grund kongenitaler Fehlbildung entstandene Teleangiectasie — ist, auch selbst als echte Geschwulst aufgefaßt werden muß.“ Diese Schlußfolgerung kann aber nur für denjenigen überzeugend sein, der wie Ribbert und andere Autoren der Teleangiectasie den Charakter einer echten Geschwulst zuerkennt. Borst[4]) dagegen glaubt nach dem Vorgang von Rindfleisch die auf Grund einer Entwicklungsstörung entstandenen Teleangiectasien als im wesentlichen hypertrophische Zustände von dem Angioma simplex trennen zu müssen. Das eine scheint mir aber aus den Untersuchungen Heines, Wagners und Schücks sicher hervorzugehen, daß es sich — wenigstens in der überwiegenden Mehrzahl der Fälle — bei den

[1]) a. a. O., S. 178.
[2]) a. a. O., S. 359.
[3]) Aschoffs Lehrbuch, Bd. II, S. 732.
[4]) a. a. O., S. 179ff.

echten arteriellen Rankenangiomen um ein spontanes, nicht reaktives, autonomes Wachstum auf der Grundlage einer örtlichen Fehlbildung handelt. Es ist das eine der Eigenschaften, welche Borst[1]) in seiner Definition des geschwulstbildenden Prozesses „als eines ohne nachweisbare Ursache entstehenden, örtlich exzedierenden, eigenmächtigen und selbständigen, zweck- und ziellosen Wachstums von Zellen und Geweben, welches ein in morphologischer und biologischer Beziehung mehr oder weniger atypisches Produkt liefert", verlangt. Die exzedierende, für unser Verständnis zweck- und ziellose Wachstumstendenz der arteriellen Rankenangiome geht aus ihrem oben geschilderten, progressiven, die umgebende Hirnsubstanz verdrängenden und zur Atrophie bringenden Charakter hervor. Die disproportionierte Wucherung aller Gefäßschichten, welche keineswegs dem normalen Verhältnis der Gefäßhäute untereinander entspricht, sowie die massenhafte, mehr oder weniger zirkumskripte Anhäufung neugebildeter resp. aus Kapillaren zu Gefäßen höherer Ordnung umgebildeter Arterien und arterienähnlicher Gefäße kennzeichnen den atypischen Bau dieser Angiome zur Genüge. Man kann daher wohl mit Recht die arteriellen Rankenangiome zu den echten Geschwülsten rechnen.

Die Entstehung kleiner, eine Schicht glatter Muskelfasern führender Arterien aus Kapillaren, wie wir sie der Natur der Sache nach im histologischen Bild zwar nicht sehen, auf die wir aber doch aus dem ganzen Aufbau der Geschwulst schließen müssen, läßt hinsichtlich ihrer formalen Genese zwei Deutungen zu. Bei der Annahme der pathogenetischen Entwicklung der Geschwulst auf dem Boden einer örtlichen Mißbildung läge die Möglichkeit vor, daß die Matrix der Geschwulst aus einem fehlerhaften Gewebskeim bestand, welchem noch die Fähigkeit glatte Muskulatur neu zu bilden innewohnte. In diesem Falle würde sich eine interessante Perspektive auf die „onkogenetische Terminationsperiode"[2]) der Rankenangiome eröffnen. Richtiger erscheint mir aber hier die näherliegende Deutung, daß die Wucherung der glatten Muskulatur, welche ja auch an vielen Stellen deutliche, vereinzelt sogar an Leiomoyome erinnernde Verdickungen erzeugte, von den Arterien auf die Kapillaren übergegriffen und so diese zu arteriengleichen Gebilden umgewandelt hat.

Was endlich die causale Genese der Rankenangiome anbelangt,

[1]) a. a. O., S. 10.
[2]) Schwalbe in Aschoffs Lehrbuch, Bd. I, S. 245.

so kann ich mich kurz fassen, weil wir ebensowenig wie bei anderen Geschwülsten irgend etwas über die eigentliche Ursache der Entstehung der arteriellen Rankenangiome wissen. Es gibt aber hier wie dort verschiedene Momente, welche zu dem „Bedingungskomplex, der zur Geschwulstbildung führt“[1]) zu rechnen sind. Hier ist vor allem die bei der formalen Genese erörterte örtliche Fehlbildung zu nennen. Physiologische Reize des Gesamtorganismus, welche ein progressives Wachstum der arteriellen Rankenangiome auszulösen vermögen, sind vor allem der Eintritt der Geschlechtsreife, Menstruation und Schwangerschaft[2]). Auch das Trauma spielt hier eine Rolle, zwar nicht als einmalige akut einwirkende Gewalt, sondern mehr durch den infolge einer sich entwickelnden Narbe auf das umgebende Gewebe chronisch ausgeübten Reiz. Die beiden letzten Momente dürften auch in dem von mir beschriebenen Fall eine Rolle gespielt haben, soweit es erlaubt ist, Schlüsse aus der ziemlich unvollständigen Anamnese zu ziehen. Lues kommt, wenn auch in unserem Fall nicht mit absoluter Sicherheit auszuschließen, nach den vorliegenden anderen Untersuchungen als ätiologischer Faktor für die Rankenangiome nicht in Frage.

Über die klinischen Symptome des cerebralen Rankenangioms ist kürzlich eine Arbeit von Isenschmid (31) erschienen, welche alle bisherigen Beobachtungen zusammenfaßt. Isenschmid kommt zu dem Resultat, daß das cerebrale Rankenangiom charakterisiert ist durch „einen sehr langsamen, manchmal über Jahrzehnte sich erstreckenden Verlauf, wie er bei soliden Hirntumoren nur ausnahmsweise beobachtet wird, bei großem Wechsel in der Intensität der Symptome und sehr weitgehenden Remissionen. Als konstantestes Symptom: Jacksonsche Anfälle, fast immer Hemiparese, verständlicherweise gelegentlich auch alle möglichen anderen kortikalen Symptome, wie Hemianopsie, Sprachstörungen, Intelligenzdefekte; nicht selten Stauungspapille oder Residuen einer solchen, welche beweisen, wie großen Schwankungen der Hirndrück dabei unterliegen kann. Für die Diagnose besonders wichtig ist die Kombination der Erscheinungen der Hirnkrankheiten mit den Symptomen von seiten des vaskulären Apparates. Besonders wird auf Verbreiterung des Herzens nach links und ein Geräusch bei Abwesenheit eines Klappenfehlers oder einer der sonstigen gewöhnlichen Ursachen dieser Herzsymptome bei Hirntumoren künftig zu achten sein; auch

[1]) Virchow, a. a. O., S. 482.
[2]) Kretschmann (30) S. 13.

eine starke Erweiterung der zum Kopfe führenden Arterien eventuell auch der Venen des Halses und des Kopfes wird uns die Diagnose nahelegen, ganz besonders aber auch das Bestehen eines lauten Gefäßgeräusches am Schädel.“ Vergleicht man die allerdings sehr kurzen klinischen Daten des von mir bearbeiteten Falles mit der obigen Schilderung, so ist zunächst festzustellen, daß sowohl klinisch wie anatomisch die beschriebenen Störungen des vaskulären Apparates fehlen. Eine wesentliche Hypertrophie des linken Ventrikels des Herzens war bei der Sektion nicht nachzuweisen. Es hat sich diese Hypertrophie auch sonst nur bei einem Teil der Fälle gefunden. Im übrigen finden sich nur die durch die Lokalisation der Geschwulst in der rechten Kleinhirnhemisphäre bedingten Abweichungen von dem von Isenschmid gezeichneten Krankheitsbild. Die gleichseitige Hemiparese ist auch auf diesen Sitz der Affektion zurückzuführen. Die nach dem Ergebnis der ärztlichen Untersuchung nervöse Hörstörung dürfte durch eine Kompression der Hörnerven durch den nahe an seinem Eintritt im Kleinhirnbrückenwinkel liegenden, oben erwähnten Aneurysmasack bedingt sein. Diese Annahme wird unterstützt durch die gleichzeitige Affektion des mit dem Cochlearis gemeinsam verlaufenden Vestibularis (Schwindelerscheinungen). Die spätere Besserung der Hörfähigkeit macht bei der Annahme dieser Ursache der Cochlearisaffektion keine Schwierigkeit. Der Tod trat durch die bei der Sektion festgestellte Blutung in die Ventrikel ein. Es ist das eine der gewöhnlichen Todesursachen der cerebralen Rankenangiome, und gerade darin beruht in erster Linie die Gefahr der klinisch sonst gutartigen Geschwulst. Die Tatsache, daß in diesem Falle, wie auch in anderen, eine erkennbare Ursache für den Eintritt der tödlichen Blutung fehlt, kann nicht weiter verwundern, wenn man bedenkt, daß bei den starken aneurysmatischen Ausbuchtungen und den sekundären degenerativen Prozessen in den Gefäßwänden geringe Änderungen im Blutdruck, wie sie etwa durch eine psychische Erregung hervorgerufen werden können, genügen, um die Blutung herbeizuführen.

Erklärung der Abbildungen.

Fig. 1 siehe im Text.

Fig. 2. Äquatorialschnitt durch die rechte Kleinhirnhemisphäre. a) Tumor, b) Großer Aneurysmasack.

Fig. 3. a) Hügelförmige, ins Lumen vorspringende Intimawucherung. Vergrößerung: 48. Häm. Eosin.

Fig. 4. Übersichtsbild über einen Bezirk des Tumors. Vergrößerung: 12. Orcein.

Fig. 5. Schnitt durch die Art. cereb. inf. ant. d. mit angrenzendem Tumorgewebe. Vergr. 12. Eisenhämatox., van Gieson. a) Art. cereb. inf. ant. d. b) Einmündung derselben in einen Aneurysmasack.

Literatur.

1. Virchow, Die krankhaften Geschwülste, Bd. 3, 1. H., 1862/63.
2. Borst, Die Lehre von den Geschwülsten. Wiesbaden 1902.
3. Aschoff, Lehrbuch der path. Anatomie, 1909.
4. Ribbert, Geschwulstlehre. Bonn 1914.
5. Kaufmann, Lehrbuch der spez. path. Anatomie, 4. Aufl. 1907.
6. Ziegler, Lehrbuch der path. Anatomie.
7. Göppert, Blutgefäßsystem in Gegenbauers Lehrbuch der Anatomie des Menschen. 8. Aufl. 1913.
8. Emanuel, Ein Fall von Angioma art. racem. des Gehirns usw. D. Zeitschr. f. Nervkr., Bd. XIV, S. 289ff., 1899.
9. Deetz, Über ein Angioma art. racemos usw. Virch. Arch., Bd. 168, 1902.
10. Simmonds, Über das Angioma racemosum u. serpentinum des Gehirns. Virch. Arch., Bd. 180, 1905.
11. Sterzing, Ein Fall von Angioma art. racemos. im Gehirn. Centralbl. f. allg. Path. u. path. Anat., Bd. XIX, S. 278ff., 1908.
12. Ranzel, Zur Kasuistik kombinierter Hirnaffektionen. Wiener klin. Wochenschr. 1909, S. 1214ff.
13. Drysdale, Racemose Aneurysm. of the Brain. Lanzet 1904, 9. Jan., S. 96.
14. Sternberg, Demonstration eines Falles von Angioma art. racem. des Gehirns. Verh. der deutsch. path. Gesellsch. 1905, Bd. IX, S. 308f.
15. Enders, Ein Angiom in der Brückengegend. Münch. med. Wochenschr. 1908, S. 1646ff.
16. Abrikosoff, Autoreferat im Centralbl. f. allg. Path. u. path. Anat. 1911, Nr. 5.
17. Steinheil, Über einen Fall von Varix aneurymaticus usw. Inaug.-Diss. Würzburg 1895.
18. Kalischer, Ein Fall von Teleangiectasie (Angiom) des Gesichts und der weichen Hirnhäute. Arch. f. Psych. u. Nervenkr., Bd. 34, S. 171ff., 1901.
19. Kalischer, Berliner klin. Wochenschr. 1897, S. 1059.

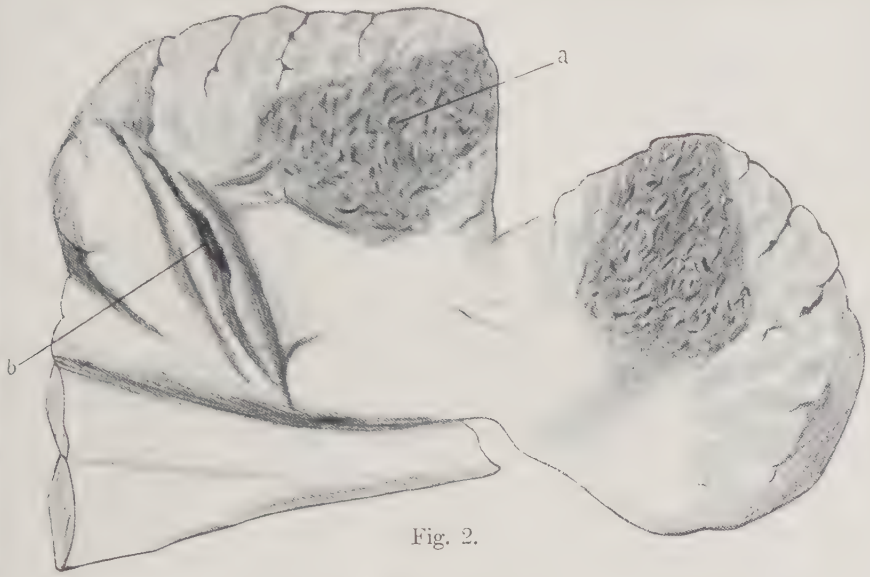

Fig. 2.

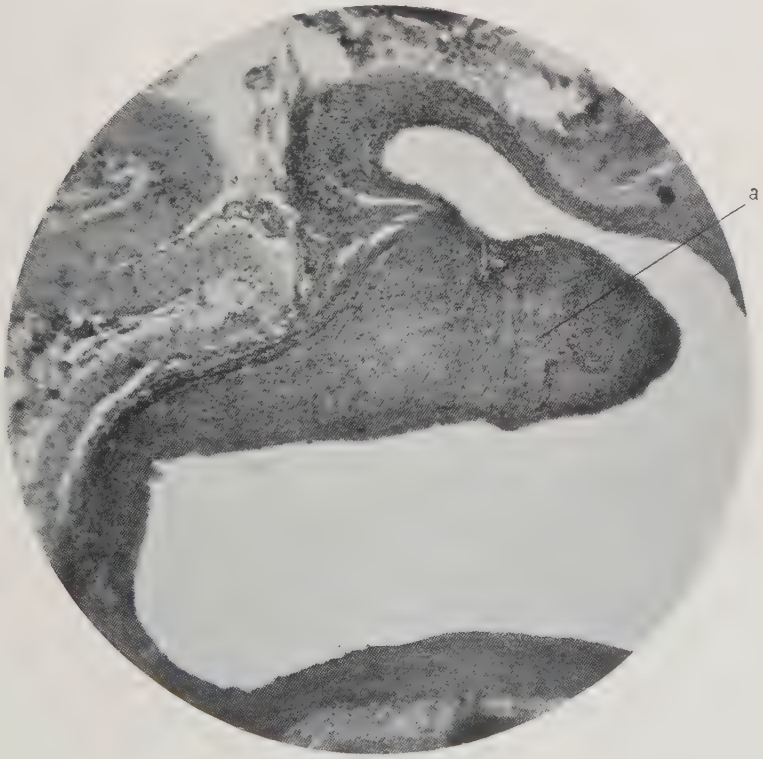

Fig. 3.

Leunenschloss. Verlag von **Gustav Fischer** in **Jena.**

Fig. 4.

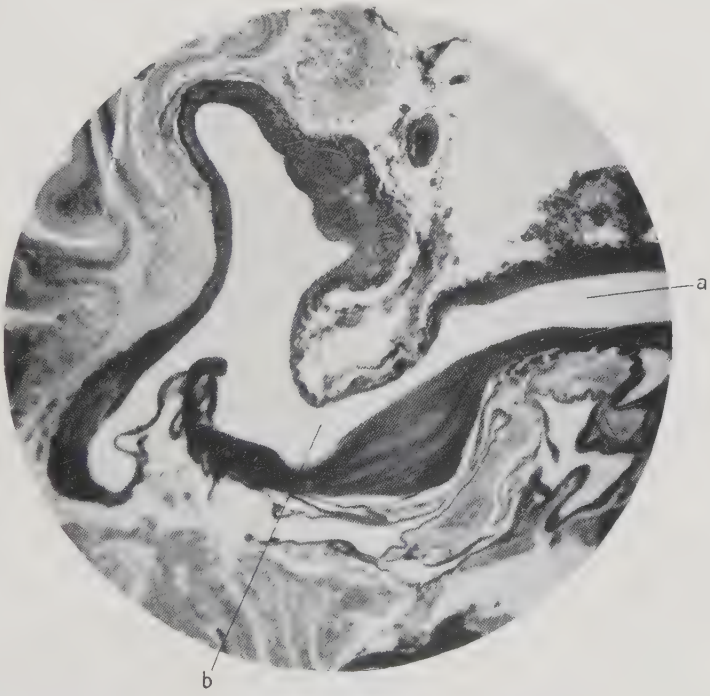

Fig. 5.

Leunenschloss. Verlag von **Gustav Fischer** in **Jena.**

20. Kalischer, Neur. Centralbl. Bd. 18, S. 1114, 1899.
21. Therman, Ein Fall von Angioma racemosum cerebri usw. Arbeiten aus dem path. Institut Helsingfors, Berlin, S. Karger, 1910.
22. Leischner, Zur chirurgischen Behandlung von Hirntumoren Fall 9, S. 556ff. Arch. f. klin. Chir. 1909, Bd. 89, 3 u. 4.
23. Dürck, Über ein großes plexiformes venöses Angiom der Hirnhäute mit Übergreifen auf den l. Großhirnscheitellappen. Münch. Med. Wochenschr. 1908, S. 1154.
24. Cassirer u. Mühsam, Über die Exstirpation eines großen Angioms des Gehirns. Berl. klin. Wochenschr. 1911, S. 755ff.
25. Karewski, Ein Fall von Angioma art. racemos. Berl. klin. Wochenschr. 1896, S. 679.
26. Wagner, Über das arterielle Rankenangiom an der oberen Extremität. Bruns Beitr. zur klin. Chirurg., Bd. XI, S. 49ff., 1894.
27. Heine, Über Angioma art. racemosum. Prager Vierteljahrsschrift. Jahrg. 26, Bd. 103 u. 104, 1869.
28. Schück, Über das Wesen und die Entstehung des Ang. arter. racemos. Inaug.-Diss. Berlin 1885.
29. Körte, Mitteil. aus der chirurg. Klinik des Krankenhauses Bethanien zu Berlin. Deutsch. Zeitschr. f. Chirurg. 1880, Bd. 13.
30. Kretschmann, Über das Angioma arter. racemos. Halle a. S. Inaug.-Dissert.
31. Isenschmid, Die klinischen Symptome des cerebralen Rankenangioms. Münch. med. Wochenschr. 1912, Bd. I, S. 243ff.
32. Monakow, Gehirnpathologie. Wien 1905.

Lebenslauf.

Verfasser dieser Arbeit, Johann Ulrich Otto Leunenschloß wurde am 2. Dezember 1883 in Aplerbeck in Westfalen als Sohn des Apothekenbesitzers Otto Leunenschloß geboren, besuchte die Rektoratschule seines Heimatortes, sowie die Gymnasien zu Burgsteinfurt und zu Hamm in Westf., wo er im Frühjahr 1904 das Zeugnis der Reife erwarb. Er studierte zunächst in Bonn Theologie, später in Heidelberg, Würzburg, Freiburg, Innsbruck und Bonn Medizin. Sein medizinisches Staatsexamen bestand er am 24. Dezember 1912 in Heidelberg.

G. Pätz'sche Buchdr. Lippert & Co. G. m. b. H., Naumburg a. d. S.

G. Pätz'sche Buchdr. Lippert & Co. G. m. b. H., Naumburg a. d. S.